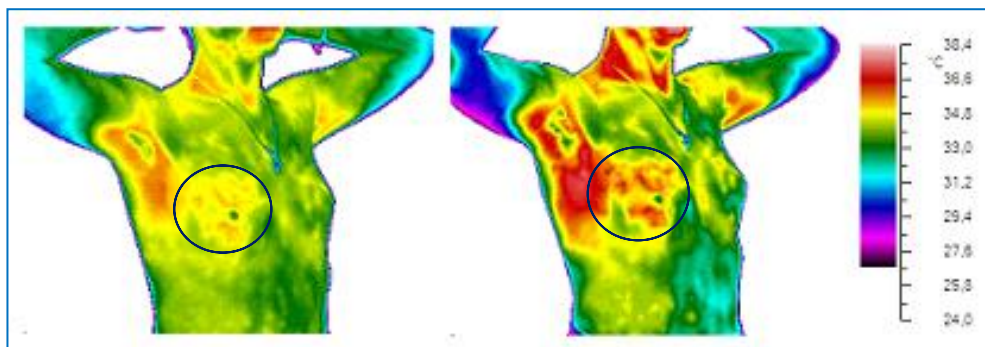
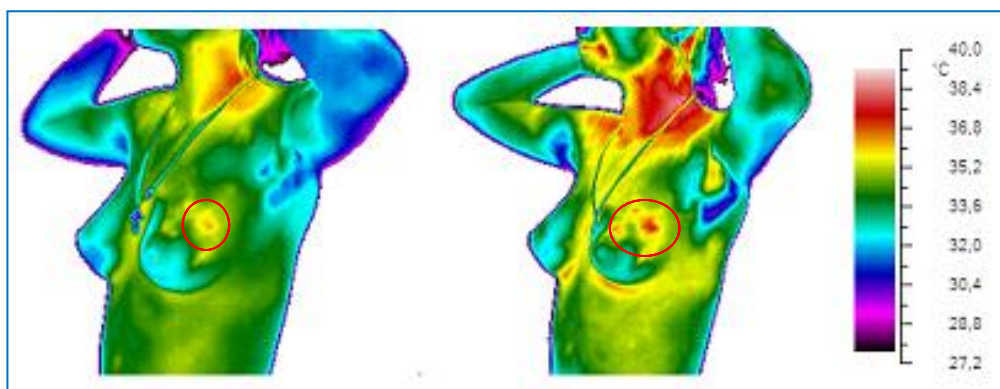


Признаки злокачественной патологии в МЖ, выявленные по результатам проведения тепловизионной скрининг диагностики и подтвержденные проведением глюкозной пробы

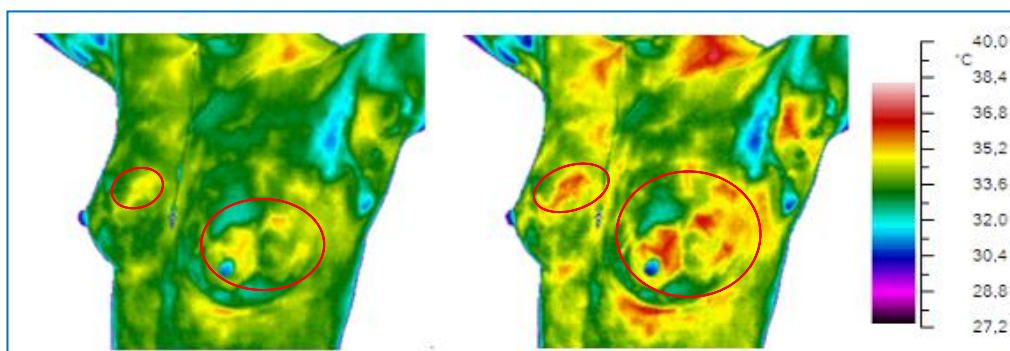
Термограммы слева – первичное обследование, термограммы справа – результат проведения глюкозной пробы



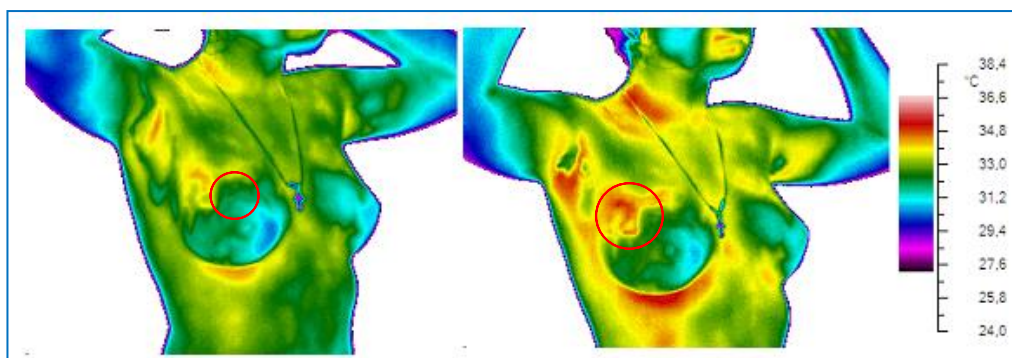
Пациентка Д., 38 лет



Пациентка К., 33 года



Пациентка В., 43 года



Пациентка Г., 39 лет